

# Ressonância magnética com difusão: biomarcador de resposta terapêutica em oncologia\*

*Diffusion-weighted magnetic resonance imaging: biomarker for treatment response in oncology*

Maria Luiza Testa<sup>1</sup>, Rubens Chojniak<sup>2</sup>, Letícia Silva Sene<sup>3</sup>, Aline Santos Damascena<sup>4</sup>

**Resumo** Relatamos um caso no qual a avaliação quantitativa do coeficiente de difusão aparente (ADC) de metástases hepáticas submetidas a quimioterapia se mostrou um bom preditor e marcador precoce de resposta terapêutica, antecipando alterações de tamanho. Lesão com valor inicial do ADC mais baixo e com aumento precoce deste valor no curso do tratamento tende a apresentar melhor resposta terapêutica tardia.

**Unitermos:** Ressonância magnética; Difusão; Metástases hepáticas; Câncer de mama; Quimioterapia; Monitoramento da terapia.

**Abstract** The authors report a case where a quantitative assessment of the apparent diffusion coefficient (ADC) of liver metastasis in a patient undergoing chemotherapy has shown to be an effective early marker for predicting therapeutic response, anticipating changes in tumor size. A lesion with lower initial ADC value and early increase in such value in the course of the treatment tends to present a better therapeutic response.

**Keywords:** Magnetic resonance imaging; Diffusion; Liver metastases; Breast cancer; Chemotherapy; Therapy monitoring.

Testa ML, Chojniak R, Sene LS, Damascena AS. Ressonância magnética com difusão: biomarcador de resposta terapêutica em oncologia. *Radiol Bras.* 2013 Mai/Jun;46(3):178–180.

## INTRODUÇÃO

O câncer de mama é o mais comum tumor maligno em mulheres<sup>(1)</sup>. A literatura radiológica brasileira vem recentemente se preocupando muito com a importância dos exames de imagem no aprimoramento do diagnóstico do câncer mamário<sup>(2–11)</sup>. A maioria das pacientes com doença metastática por câncer de mama receberá numerosas terapias antitumorais no empenho de minimizar os sintomas e prolongar a vida. O objetivo da oncologia é a individualização do cuidado com o paciente para melhorar as respostas terapêuticas<sup>(1)</sup>. Uma ferramenta para monitorar precocemente a resposta terapêutica é, portanto, desejável,

impedindo toxicidade e custos desnecessários. A avaliação do câncer e suas metástases com imagiologia funcional pode levar a um melhor diagnóstico e conhecimento precoce da eficácia do tratamento. A ressonância magnética (RM) com difusão (DWI) é uma ferramenta de imagem promissora para caracterização tecidual, predição e avaliação de resposta em oncologia<sup>(12)</sup>. Para aplicações no fígado, a sequência de difusão proporciona sensibilidade mais alta para a detecção de lesões, em comparação com a sequência ponderada em T2<sup>(13)</sup>.

A RM com difusão é uma técnica de imagem não invasiva que mede a mobilidade da água no interior dos tecidos<sup>(1,14)</sup>. A análise quantitativa da difusão é realizada por meio do coeficiente de difusão aparente (ADC), o qual é inversamente proporcional à celularidade<sup>(14)</sup>. Um ADC alto implica que a água pode se mover livremente, por exemplo, quando algumas estruturas celulares intactas, tais como membranas, estão presentes. Processos celulares, como apoptose e proliferação, influenciam a densidade celular e, portanto, o valor do ADC<sup>(12)</sup>.

A difusão é um marcador de celularidade. Lesões malignas, tais como metástases hepáticas, frequentemente mostram baixos valores de ADC, exceto quando trata-

das ou necróticas<sup>(15)</sup>. Valores baixos de ADC – indicativos de lesões altamente celulares – medidos anteriormente ao início do tratamento correspondem a uma subsequente boa resposta terapêutica, indicando maior redução no volume tumoral após quimioterapia (QT)<sup>(16)</sup>. Mudanças não significativas no ADC foram observadas em lesões que não responderam à QT ou no parênquima hepático normal<sup>(16)</sup>. Valores de ADC pré-tratamento em tumores submetidos a tratamento quimioterápico parecem ser úteis para a avaliação de resposta das metástases hepáticas<sup>(17)</sup>.

## RELATO DO CASO

Paciente do sexo feminino, 57 anos de idade, natural de São Paulo, SP, em acompanhamento no Departamento de Oncologia Clínica do Hospital A. C. Camargo, com diagnóstico anterior de carcinoma ductal invasivo de mama, submetida a mastectomia à direita em maio de 2003. Em fevereiro de 2011, após realização de exames de imagem de controle, foram observados nódulos hepáticos, sendo realizada biópsia que constatou infiltração por carcinoma, compatível com tumor primário de mama, confirmando a recidiva tumoral.

\* Trabalho realizado no Departamento de Imagem do Hospital A. C. Camargo, São Paulo, SP, Brasil.

1. Mestre em Ciências – Área de Oncologia, Médica Radiologista do Hospital A. C. Camargo, São Paulo, SP, Brasil.

2. Doutor, Diretor do Departamento de Imagem do Hospital A. C. Camargo, Professor da Faculdade de Medicina da Universidade Nove de Julho, São Paulo, SP, Brasil.

3. Mestranda em Ciências – Área de Oncologia, Médica Radiologista do Hospital A. C. Camargo, São Paulo, SP, Brasil.

4. Estatística do Centro Internacional de Pesquisa (CIPE) do Hospital A. C. Camargo, São Paulo, SP, Brasil.

Endereço para correspondência: Dra. Maria Luiza Testa. Rua Professor Antônio Prudente, 211, Liberdade. São Paulo, SP, Brasil, 01509-900. E-mail: mluizatesta@gmail.com.

Recebido para publicação em 23/8/2012. Aceito, após revisão, em 22/2/2013.

No exame de RM de 22/3/2011 foram demonstradas lesões hepáticas nodulares, com padrão de realce anelar na avaliação pela RM convencional, sugestivas de acometimento secundário à doença de base. Todas as lesões foram avaliadas com a sequência de difusão por RM, e mensurado o ADC. As duas lesões maiores apresentaram ADC de  $1,6 \times 10^{-3} \text{ mm}^2/\text{s}$  cada, e em outra lesão o valor do ADC foi  $0,6 \times 10^{-3} \text{ mm}^2/\text{s}$  (Figura 1). Em maio de 2011 foi iniciada a quimioterapia (anti-HER2).

No exame sequencial de 20/6/2011 as lesões apresentaram aumento significativo

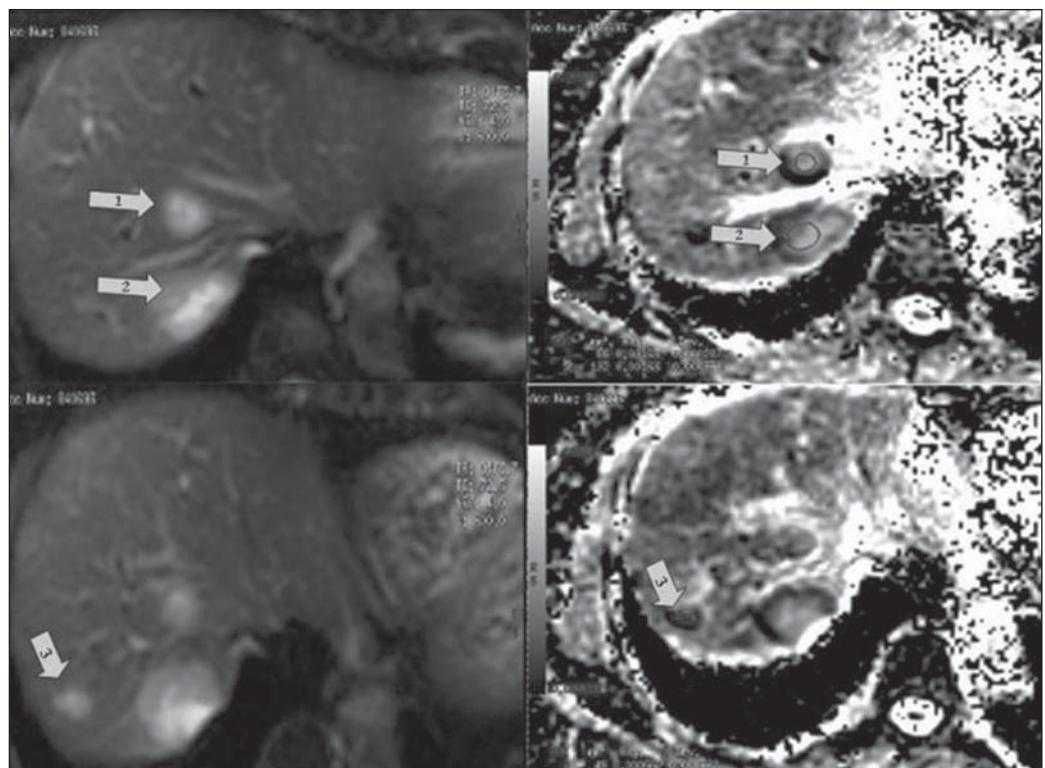
do ADC, tendo as duas maiores atingido valores de  $2,2 \times 10^{-3} \text{ mm}^2/\text{s}$  e  $2,3 \times 10^{-3} \text{ mm}^2/\text{s}$ , e a terceira, valor de ADC de  $1,9 \times 10^{-3} \text{ mm}^2/\text{s}$  (Figura 2).

**DISCUSSÃO**

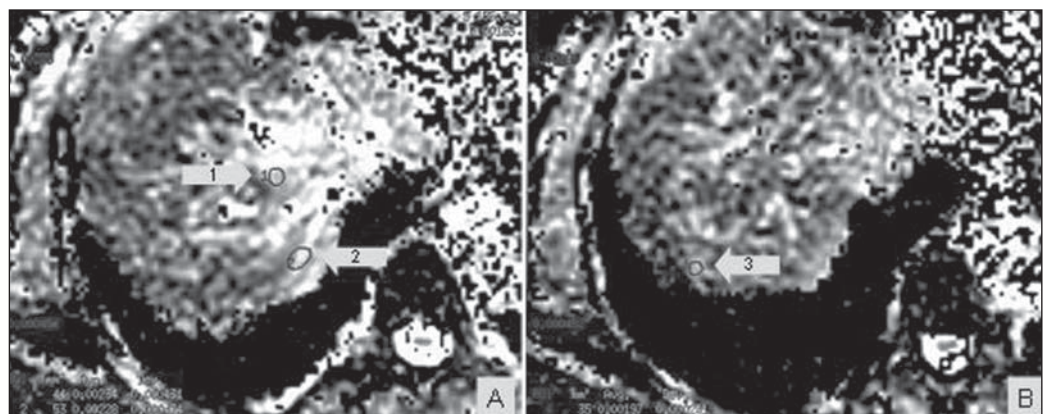
Pacientes com histórico de câncer de mama são suscetíveis a desenvolver metástases hepáticas no decorrer da doença. A QT é um importante tratamento no controle e erradicação dessas lesões. Entretanto, prever a resposta terapêutica é difícil<sup>(1)</sup>. Com o uso da RM com a técnica de difu-

são observamos que na maioria dos tumores um aumento no valor de ADC após o início do tratamento ocorre em resposta à terapêutica, refletindo morte celular induzida pelo tratamento<sup>(12)</sup>.

Koh et al. analisaram 20 pacientes com 40 lesões hepáticas, por RM com a técnica de difusão, antes e após tratamento quimioterápico. Após QT, lesões que responderam tiveram um significativo aumento de ADC. Mudanças não significativas foram observadas em lesões metastáticas que não responderam ao tratamento. Eles concluíram que um significativo aumento no valor de



**Figura 1.** Ressonância magnética do fígado de 22/3/2011. Metástases hepáticas visualizadas na sequência de difusão (à esquerda) e respectivos valores do coeficiente de difusão aparente no mapa de ADC (à direita) anteriores ao início do tratamento quimioterápico: lesão 1 =  $1,6 \times 10^{-3} \text{ mm}^2/\text{s}$ ; lesão 2 =  $1,6 \times 10^{-3} \text{ mm}^2/\text{s}$ ; lesão 3 =  $0,6 \times 10^{-3} \text{ mm}^2/\text{s}$ .



**Figura 2.** Ressonância magnética do fígado de 20/6/2011. Metástases hepáticas com os respectivos valores do coeficiente de difusão aparente no mapa de ADC, após cerca de um mês de tratamento quimioterápico: **Em A**, lesão 1 =  $2,2 \times 10^{-3} \text{ mm}^2/\text{s}$ ; lesão 2 =  $2,3 \times 10^{-3} \text{ mm}^2/\text{s}$ . **Em B**, lesão 3 =  $1,9 \times 10^{-3} \text{ mm}^2/\text{s}$ . Nota-se um significativo aumento nos valores de ADC.

ADC foi observado em lesões metastáticas que responderam à QT<sup>(18)</sup>.

Em outro estudo, Cui et al. analisaram 87 metástases hepáticas em 23 pacientes, das quais 38 lesões responderam e 49 não responderam à QT. Um aumento precoce no ADC foi observado em lesões que responderam ao tratamento ( $p = 0,002$ ). Significante correlação estatística foi encontrada entre a redução final do tamanho tumoral e valor do ADC pré-tratamento ( $p = 0,006$ ), além de mudanças no ADC precocemente ( $p < 0,001$ )<sup>(19)</sup>.

No caso ora descrito, foi iniciada a QT após a evidência de as lesões hepáticas serem sugestivas de acometimento secundário à doença de base, e acompanhamento por RM com a técnica de difusão. As lesões detectadas com o primeiro exame de imagem mostraram significativo aumento do ADC, precocemente, após cerca de um mês de tratamento (sete ciclos de QT).

Tumores são altamente heterogêneos em termos de morfologia, fisiologia (fluxo sanguíneo e permeabilidade vascular) e níveis de expressão genética. Estas variações no interior do tecido tumoral podem significativamente regular a eficácia das intervenções terapêuticas. Em virtude da excelente resolução e quantificação proporcionada pela RM com difusão, ela pode ser usada para direcionar o tratamento precocemente, conforme diferentes regiões onde há resposta ou resistência. Por exemplo, em um indivíduo tratado com QT para um tumor neuroectodérmico primitivo, os valores médios de difusão para as regiões anterior e posterior do tumor foram medidos num período. A região anterior revelou aumento importante nos valores de difusão durante as primeiras três semanas de tratamento, quando comparada com a região posterior do tumor, indicando que o tratamento foi menos efetivo nessa região. De fato, 14 semanas mais tarde, o tumor tinha progredido na região posterior, revelando que esta região foi, provavelmente, resistente ao tratamento quimioterápico. O uso da RM com difusão para seguimento de mudanças regionais em tumores como o demonstrado neste caso tem o potencial

para direcionar as terapias. Espera-se que seu uso proporcione evidência precoce da eficácia terapêutica antes de completar o tratamento, oferecendo um parâmetro adicional de avaliação de resposta para a continuação ou alteração da terapêutica, caso ela seja ineficaz<sup>(20)</sup>.

Em razão das mudanças moleculares e celulares induzidas pelo tratamento, as quais precedem mudanças macroscópicas, como, por exemplo, no tamanho tumoral, a RM com difusão pode ser usada para detectar mudanças precoces na estrutura da lesão, fornecendo, desse modo, a possibilidade do uso deste marcador de exame de imagem como indicador de resposta precoce em oncologia. Além disso, a técnica de difusão por RM também pode proporcionar uma avaliação de resposta não invasiva em áreas anatômicas ou subtipos histológicos, ou após novas terapias moleculares, que não têm sido acessíveis com a avaliação da radiologia convencional<sup>(14)</sup>.

## CONCLUSÃO

Mudanças no ADC podem ocorrer em lesões submetidas ao tratamento quimioterápico, antes que mudanças nas dimensões sejam percebidas, antecipando assim as decisões terapêuticas. A RM com a sequência de difusão mostra-se uma ferramenta promissora na predição de resposta tumoral e seguimento de pacientes oncológicos em tratamento quimioterápico.

## REFERÊNCIAS

- Theilmann RJ, Borders R, Trouard TP, et al. Changes in water mobility measured by diffusion MRI predict response of metastatic breast cancer to chemotherapy. *Neoplasia*. 2004;6:831-7.
- Miranda CMNR, Santos CJJ, Maranhão CPM, et al. A tomografia computadorizada multislice é ferramenta importante para o estadiamento e seguimento do câncer de mama? *Radiol Bras*. 2012;45:105-12.
- Moreira BL, Lima ENP, Bitencourt AGV, et al. Metástase na mama originada de carcinoma ovariano: relato de caso e revisão da literatura. *Radiol Bras*. 2012;45:123-5.
- Azevedo AC, Canella EO, Djahjah MCR, et al. Conduta das funcionárias de um hospital na adesão ao programa de prevenção do câncer de mama. *Radiol Bras*. 2012;45:215-8.
- Barra FR, Barra RR, Barra Sobrinho A. Novos

- métodos funcionais na avaliação de lesões mamárias. *Radiol Bras*. 2012;45:340-4.
- Urban LABD, Schaefer MB, Duarte DL, et al. Recomendações do Colégio Brasileiro de Radiologia e Diagnóstico por Imagem, da Sociedade Brasileira de Mastologia e da Federação Brasileira das Associações de Ginecologia e Obstetrícia para rastreamento do câncer de mama por métodos de imagem. *Radiol Bras*. 2012;45:334-9.
- Calas MJG, Alvarenga AV, Gutfilem B, et al. Avaliação de parâmetros morfométricos calculados a partir do contorno de lesões de mama em ultrasonografias na distinção das categorias do sistema BI-RADS. *Radiol Bras*. 2011;44:289-96.
- Marques EF, Medeiros MLL, Souza JA, et al. Indicações de ressonância magnética das mamas em um centro de referência em oncologia. *Radiol Bras*. 2011;44:363-6.
- Oliveira FGFT, Fonseca LMB, Koch HA. Responsabilidade civil do radiologista no diagnóstico do câncer de mama através do exame de mamografia. *Radiol Bras*. 2011;44:183-7.
- Vianna AD, Gasparetto TD, Torres GC, et al. Cancerização de lóbulos: correlação de achados mamográficos e histológicos. *Radiol Bras*. 2011;44:275-8.
- Vieira SC, Silva JS, Madeira EB, et al. Hemanangioma de mama simulando metástase no PET-CT. *Radiol Bras*. 2011;44:401-2.
- Heijmen L, Ter Voert EE, Nagtegaal ID, et al. Diffusion-weighted MR imaging in liver metastases of colorectal cancer: reproducibility and biological validation. *Eur Radiol*. 2013;23:748-56.
- Taouli B. Diffusion-weighted MR imaging for liver lesion characterization: a critical look. *Radiology*. 2012;262:378-80.
- Hamstra DA, Rehemtulla A, Ross BD. Diffusion magnetic resonance imaging: a biomarker for treatment response in oncology. *J Clin Oncol*. 2007;25:4104-9.
- Taouli B, Koh DM. Diffusion-weighted MR imaging of the liver. *Radiology*. 2010;254:47-66.
- Charles-Edwards EM, deSouza NM. Diffusion-weighted magnetic resonance imaging and its application to cancer. *Cancer Imaging*. 2006;6:135-43.
- Kele PG, van der Jagt EJ. Diffusion weighted imaging in the liver. *World J Gastroenterol*. 2010;16:1567-76.
- Koh DM, Scurr E, Collins D, et al. Predicting response of colorectal hepatic metastasis: value of pretreatment apparent diffusion coefficients. *AJR Am J Roentgenol*. 2007;188:1001-8.
- Cui Y, Zhang XP, Sun YS, et al. Apparent diffusion coefficient: potential imaging biomarker for prediction and early detection of response to chemotherapy in hepatic metastases. *Radiology*. 2008;248:894-900.
- Ross BD, Rehemtulla A. Specialized techniques in cancer management: functional imaging. In: DeVita Jr VT, Lawrence TS, Rosenberg AS, editors. *DeVita, Hellman and Rosenberg's cancer: principles and practice of oncology*. 8th ed. Philadelphia, PA: Lippincott; 2008; p. 733-46.